Lane Medical Library

Ueber die heutige Prognose der amputatio mammae carcinomatosae.

Inaugural-Dissertation

zur

Erlangung der Doktorwürde

in der

Medicin, Chirurgie und Geburtshülfe,

welche

nebst beigefügten Thesen

mit Zustimmung der Hohen Medicinischen Fakultät

der Königl. Universität zu Greifswald

am

Dienstag, den 4. August 1896

Mittags 1 Uhr

öffentlich verteidigen wird

Karl Joerss

aus Arnswalde.

Opponenten:

Herr Drd. R. Hofschläger.
Herr cand. med. E. Zenker.
Herr cand. med. E. Halter.

Greifswald.
Druck von Julius Abel.
1896.

Digitized by the Internet Archive
in 2026

https://archive.org/details/IA40154003_0231

Seinem theuren Vater

und dem Andenken

seiner unvergesslichen Mutter

in Dankbarkeit

gewidmet.

Separatabdruck

aus der

„Deutschen Zeitschrift für Chirurgie“. Band XLIV.

Seitdem man aufgehört hat, den Krebs als eine constitutionelle Krankheit, als ein Malum inoperabile zu betrachten, mehrt sich fast stetig, von Jahr zu Jahr, die Zahl derer, die durch die Hand des Chirurgen vor einem qualvollen Tode bewahrt bleiben. Aber immerhin ist noch der Procentsatz der dauernd Geheilten im Verhältniss zu denen, welche von vornherein inoperabel waren oder denen nicht mehr dauernd geholfen werden konnte, ein überaus grosser. Denn auch das Können des Chirurgen hat seine Grenzen. Seine Thätigkeit kann nur darin bestehen, dem örtlichen Wiederaufleben des Processes, den localen Recidiven, nach Kräften vorzubeugen; gegen Metastasen in inneren Organen ist er machtlos. Er wird auf der Höhe des Erreichbaren stehen, wenn es ihm gelingt, die localen Recidive ganz zu verhüten. Obgleich wir aber auch von diesem eng gesteckten Ideale noch weit entfernt sind, so sind doch die Fortschritte, welche die operative Therapie des Mammacarcinoms in den beiden letzten Jahrzehnten gemacht hat, ganz bedeutende. Von dem absoluten Pessimismus, dass jeder Brustkrebs unheilbar sei, ist man, dank den immer radicaler gewordenen Operationsmethoden, schon bis zu 54 Proc. Dauerheilungen gekommen.*)

In der folgenden Auseinandersetzung sollen die Erfolge der Brustkrebsoperationen, welche in der hiesigen kgl. Universitätsklinik nach Anwendung der radicaleren Operationsmethode L. Heidenhain's erzielt wurden, mit den Operationsergebnissen früherer Jahre verglichen werden. Eine Zusammenstellung mit anderen Publicationen wird ergeben, dass die genannte Methode wesentlich bessere Resultate liefert, als alle früheren. Für das gütige Entgegenkommen, welches Herr

*) Vgl. unten Watson Cheyne und Rotter.

Geheimrath Helferich meiner Arbeit bewies, und für die vielen Rathschläge, sowie zahlreichen Mittheilungen, durch welche mich Herr Professor Heidenhain ganz besonders bei den unten mitgetheilten mikroskopischen Untersuchungen unterstützte, sei meinen hochverehrten Lehrern auch an dieser Stelle mein ergebenster Dank ausgesprochen.

I. Altes und Neues über die Verbreitungswege des Brustkrebses.

Alle Vorschläge, welche bisher zur operativen Therapie des Brustkrebses gemacht wurden, gingen Hand in Hand mit pathologisch-anatomischen Beobachtungen über die Verbreitungswege und Verbreitungsart der Neubildung (v. Volkmann, Gussenbauer, Küster). Ueber diese Ausbreitungswege und die Ursachen der localen Recidive beim Mammacarcinom hat L. Heidenhain[1])*) vor einigen Jahren neue Untersuchungen angestellt. Er scheidet die letzteren nach ihrer Entstehung in drei verschiedene Gruppen. Ausser den Impfrecidiven, die nur in vereinzelten Fällen zur Beobachtung kämen, entstände ein Theil der Localrecidive, und zwar der geringere, aus Theilen von Brustdrüsengewebe, welche mikroskopisch klein und während der Operation nicht wahrnehmbar, leicht am Thorax zurückgelassen werden könnten. Es handele sich dabei entweder um weit vorgeschobene periphere Acini der Drüsensubstanz, welche so weit ausserhalb der normalen Mammabegrenzung lägen, dass sie trotz ausgedehnter Umschneidung nicht mehr in den Bereich der Amputationswunde fallen, oder aber um kleinste Drüsenläppchen, welche mit der Fascia pectoralis verwachsen sind oder derselben fest aufliegen. Diese Fascie aber gehe vielfach mit einzelnen Septen tief in den M. pectoralis major hinein und sei besonders bei fetten Personen so dünn und so wenig sicher begrenzt, dass man sie nie mikroskopisch rein von dem genannten Muskel abpräpariren könne. Mit den zurückbleibenden bindegewebigen Theilen blieben aber auch vielfach jene kleinsten Drüsenläppchen zurück. Dabei sei es gleichgültig, ob diese Acini noch gesund oder schon carcinomatös entartet sind, denn beim Brustkrebs sei nicht nur die Stelle des Primärtumors, sondern die ganze Mamma in toto erkrankt und selbst solche Theile derselben, welche noch vollständig intact zu sein schienen, gingen doch über kurz oder lang in krebsige Wucherung über.

In der Mehrzahl der Fälle aber entständen die localen Recidive aus mikroskopisch kleinen Krebsnestern, welche an vielen Stellen im retromammären Fettgewebe, ganz besonders zahlreich auf und

*) Das Literaturverzeichniss siehe am Schlusse dieser Arbeit.

in der Fascia pectoralis zu finden seien. Schon zu einer Zeit, wo der Primärtumor noch verhältnissmässig klein und vollständig auf dem Musc. pectoralis major verschieblich sei, finde man meist eine weite Verschleppung des Krebsepithels im retromammären Fette.

Die ausserordentlich schnelle Verbreitung erkläre sich aus dem Reichthume der Mamma an Lymphgefässen, sowie aus der Art ihrer Anordnung und ihres Verlaufes. Ausser den Lymphgefässsystemen der Haut und der Drüsensubstanz, welche sich beide im Plexus sous-aréolaire von Sappey[4]) unter der Mamilla vereinigen und von hier ihren Inhalt den Achseldrüsen zuführen, unterscheidet L. Heidenhain an der Mamma noch retromammäre Lymphgefässe, welche als präformirte Hohlräume meist ohne eigene Wandungen und in Begleitung von Blutgefässen durch das retromammäre Fett verlaufen, um auf der Fascia pectoralis ein flach ausgebreitetes, vielmaschiges Netz zu bilden. In dem mikroskopisch kleinen Lumen dieser retromammären Lymphgefässe wuchern die Carcinomzellen continuirlich fort, bis sie zu Fascia pectoralis gelangen und sich in dieser, entsprechend dem Lymphnetze, weit verbreiten. Die Krebswucherung in den die Blutgefässe begleitenden retromammären Lymphgefässen ist so typisch, dass Heidenhain oft nur die makroskopisch wahrnehmbaren Blutgefässe im Fettgewebe aufzusuchen brauchte, um zahlreiche kleine Krebsnester zu finden. Erst die Fascia pectoralis scheine dem weiteren Vordringen der Krebswucherung für einige Zeit Einhalt zu thun, denn ihre Lymphbahnen stehen in keiner Communication mit denen des dahinter gelegenen Musculus pectoralis, sondern sie bilden diesen gegenüber ein abgeschlossenes System, dessen Inhalt seitlich nach der Achselhöhle abfliesst. Der Pectoralis werde erst dann mit ergriffen, wenn die Zellennester in der Fascia pectoralis anfangen, aus den Lymphbahnen heraus in das umgebende Gewebe vorzudringen. Hätten sie auf diese Weise die trennenden Schichten der Fascia pectoralis durchwachsen, so gelangten sie in die Lymphbahnen des Muskels und könnten dann bei der Action desselben, durch die wechselnde Zu- und Abnahme des Druckes, weit in ihm verbreitet werden.

Auf Grund dieser Untersuchungen fordert Heidenhain auch bei Tumoren, welche auf dem Pectoralis vollkommen frei beweglich sind, eine sichere Entfernung aller Theile der sogenannten Fascia pectoralis, und diese sei nur so zu ermöglichen, dass man die oberflächliche Schicht des Muskels selbst mit entferne. Zurückgelassene Theile derselben seien in doppelter Hinsicht gefahrbringend: es könnten mit denselben sowohl Drüsenacini, wie carcinomatöse Lymphgefässe zurückbleiben und Veranlassung zu Recidiven geben. Sei aber das Car-

cinom mit dem Pectoralis verwachsen oder diesem auch nur adhärent, so müsse dieser Muskel in toto mit entfernt werden.

Vor Kurzem hat Stiles[2]) die Untersuchungen Heidenhain's wiederholt, seine Befunde in allen wesentlichen Punkten bestätigt und manche neue, wichtige Beobachtung hinzugefügt.

Interessant ist die Methode, wie sich Stiles an dem durch die Operation gewonnenen Präparate makroskopisch überzeugt, ob Ausläufer der Mamma oder des Carcinoms in der Wunde zurückgeblieben seien. Wenn man alles Blut von der Mamma abspült, sie dann für 10 Minuten in ½—1 Liter 5 proc. Salpetersäure einlegt und nachträglich 3—4 Minuten in laufendem Wasser auswäscht, so bleibt nach Stiles das Fettgewebe gelb, das Bindegewebe wird durchscheinend homogen und etwas gelatinös, während Parenchym und Carcinom durch die Coagulation des Eiweiss der Epithelzellen opak und dunkelgrauweiss werden. Durch dieses Verfahren gelingt es, noch während der Operation festzustellen, ob etwa kleinste Ausläufer von Parenchym oder Carcinom bei der Operation durchschnitten und in der Wunde zurückgeblieben seien. Zweimal konnte Stiles seinem Lehrer Cheyne stecknadelkopfgrosse Krebsknötchen an der Oberfläche der entfernten Brust nachweisen, deren entsprechender Theil in der Wunde nun noch gefunden und als Krebsknötchen mikroskopisch nachgewiesen wurde. Auch bei anderen als Brustkrebsen lässt sich diese Methode mit Vortheil verwenden. Watson Cheyne verwendet sie ganz regelmässig und hält sie für sehr werthvoll. Die mikroskopische Untersuchung und Durchforschung des Präparates soll durch die Behandlung mit Salpetersäure sehr erleichtert werden; es wird viel Zeit unnöthigen Suchens dadurch erspart, dass man weiss, wo die verdächtigen Stellen liegen. Nur darf man, soll eine mikroskopische Untersuchung nachfolgen, die Salpetersäure nicht länger einwirken lassen, als nöthig ist, um eine blosse Oberflächenreaction zu erzielen. Zum makroskopischen Studium legt man die in dicke Stücken geschnittene Brust nach Abwaschung des Blutes für 1—3 Tage in die Säure ein, wechselt diese Morgens und Abends, entwässert 12—24 Stunden in laufendem Wasser und bewahrt das Präparat in concentrirtem Methylalkohol auf, der, solange er sich noch braun färbt, gewechselt werden muss. In so behandelten Präparaten wird das Stroma von fester, gummiähnlicher Consistenz; sie lassen sich sehr gut in glatte Schnitte zerlegen und zeigen vortrefflich die Ausbreitung der Drüsenläppchen nach allen Seiten, die Beziehungen der Drüse zur Haut und zur Pectoralfascie, sowie die Verbreitung des Carcinoms.

Mit Hülfe des beschriebenen Verfahrens ist es Stiles möglich gewesen, über 100 Brüste, die wegen verschiedener Erkrankungen exstirpirt wurden, zu untersuchen. Die Ausbreitung der peripheren Ausläufer der Mamma nach den Seiten, welche schon Volkmann[3]) als sehr bedeutend schilderte, reicht noch weiter, als für gewöhnlich wohl angenommen wird, nach einwärts bis zum Sternum, nach oben bis zur Clavicula, nach unten bis auf die oberen Zacken des Musc. obliqu. ext. abdominis, nach aussen bis zur mittleren Axillarlinie. Von dem

Corpus mammae steigen vertical zur Haut periphere Fortsätze der Drüse auf, welche in bindegewebige Stränge übergehen, die bis in das Corium ausstrahlen (Ligaments of Cooper). Bei mageren Frauen reichen die Acini in diesen Fortsätzen bis fast an das Corium, so dass man, um die Drüse vollständig zu entfernen, gezwungen ist, die Haut in sehr weiter Ausdehnung mit fortzunehmen.

Das Verhältniss der Brustdrüse zur Fascia pectoralis und den Bau dieser schildert Stiles genau so, wie es von L. Heidenhain geschehen. Er sagt: „Bei mageren Frauen ist das Corpus mammae von dem unterliegenden Muskel durch ein dünnes, loses Lager zarten Bindegewebes getrennt, das reich ist an elastischen Fasern; dessen tiefere Lagen sind dichter und bilden die eigentliche Pectoralfascie, welche sehr dünn ist und Fortsätze abgiebt, die zwischen die Muskelbündel eindringen. Dass in diesem retromammären Bindegewebe und in der Fascia pectoralis die äussersten Läppchen der Drüse liegen, ist schon erwähnt worden. Man kann dieses lose Bindegewebe mit dem Messer nicht trennen, ohne Gefahr zu laufen, Drüsenläppchen zurückzulassen. Bei fetten Personen ist das retromammäre Gewebe erfüllt mit Fett; dieses bildet ein dickes Lager, welches die Mamma von dem Muskel trennt. Die Fascie ist in solchen Fällen so dünn, dass man sie kaum erkennen kann.“ Nach den Messungen Heidenhain's beträgt die Dicke der Pectoralfascie bei Mageren noch nicht $^1/_2$ Mm., bei Fetten ist gar keine vorhanden (das Fett oberhalb des Muskels zeigt keine scharfe Grenze gegen diesen); zahlreiche Drüsenacini liegen innerhalb eines Millimeters oberhalb der Muskeloberfläche.

Ueber die Lymphgefässe der Mamma und der umgebenden Gewebe giebt Stiles sehr weitgehende Aufschlüsse, die sich vollständig mit dem decken, was Heidenhain theils ausführlich beschrieben, theils angedeutet hat.

Schon Heidenhain stellte es im Anschlusse an die von Sappey gegebene Darstellung des Verlaufes der Lymphbahnen in der Mamma als höchst wahrscheinlich hin, dass eine an Krebs erkrankte Brustdrüse an vielen Stellen, auch weit vom Primärknoten entfernt, krebserfüllte Lymphgefässe enthalten müsse, und wies auf derartige Befunde von Langhans und Waldeyer mit der Bemerkung hin, dass auch er ähnliche Bilder gesehen habe. Das Hauptgewicht legte er jedoch auf die krebsigen, retromammären Lymphgefässe, während er der Verbreitung des Carcinoms im perimammären Fette, sowie nach der Haut zu weniger Bedeutung beimass; er stützte sich dabei wesentlich auf klinische Beobachtungen. Stiles hat auch nach dieser

Richtung hin Untersuchungen angestellt, und ich kann es mir nicht versagen, ihn selbst reden zu lassen:

„Die Untersuchung einer grossen Zahl krebsiger Brüste hat mich Lymphgefässe erfüllt mit krebsigen Embolis an einer oder mehreren von folgenden Stellen sehen lassen, nämlich: in den bindegewebigen Fortsätzen, welche von dem Tumor in das umgebende Brustdrüsengewebe oder in das perimammäre Fett ausstrahlen; in dem Brustdrüsengewebe selbst, sowohl fern vom Tumor, als auch nahe bei ihm; in den Bindegewebssepten, welche die Läppchen des perimammären Fettes trennen; in den sogenannten Cooper'schen Ligamenten, woselbst sie oft zu kleinen, disseminirten, krebsigen Knötchen im Corium führen; in dem retromammären Gewebe und der Pectoralfascie; am letztgenannten Orte sind sie gross und begleiten gewöhnlich die Blutgefässe, welche zu der tiefen Fläche der Mamma ziehen und von dieser herkommen ..... Meine eigenen Beobachtungen haben mich dazu geführt, das Lymphgefässsystem der Mamma als aus fünf verschiedenen Gefässnetzen zusammengesetzt zu betrachten, welche eins mit dem anderen frei communiciren: 1) ein oberflächliches oder Hautnetz, welches die Gefässe der Warze, der Areola und der umgebenden Haut umfasst; 2) den subareolären Plexus von Sappey; 3) die intramammären Lymphgefässe; 4) die des perimammären Fettes; 5) die retromammären Lymphgefässe. Die Gefässe der Haut und ein Theil der intramammären öffnen sich in den subareolären Plexus, der diese beiden Systeme verbindet. Die Lymphgefässe des perimammären Fettes bilden einen Theil des allgemeinen, oberflächlichen Lymphsystems des Brustkorbes. Sie nehmen einerseits die Lymphgefässe der Haut selbst, andererseits die abführenden Gefässe von der vorderen Fläche und dem Umfange der Mamma auf. Diese Lymphgefässe des perimammären Fettes führen ihren Inhalt ab in grössere, tiefere zwischen den Lagen der tiefen Fascie. Von diesen letzten aus schliesslich durchbohren starke Stämme die tiefe Fläche der tiefen Fascie und ziehen, wohlausgebildete Gefässe mit dünnen, aber musculären Wänden, den Lymphdrüsen als Vasa afferentia zu. Die retromammären Lymphgefässe sammt denen der Pectoralfascie nehmen alle abführenden, welche die Rückfläche der Brustdrüse verlassen, auf. Auf diese Weise öffnen sich die abführenden Lymphgefässe des Corpus mammae, des perimammären Fettes, der Warze, der Areola und der Haut über der Mamma alle direct oder indirect in die Lymphgefässe der tiefen Fascie (worunter offenbar die Fascia pectoralis verstanden werden muss, wenigstens sehe ich nicht, welche andere mit der Bezeichnung „tiefe Fascie" gemeint sein könnte, J.); diese letzteren begleiten die Blutgefässe der Brustdrüse, durchbohren die tiefe Fascie mit ihnen und erreichen so die Lymphdrüsen, welche in Gruppen oder Ketten längs ihnen liegen. Die Lymphgefässe vom inneren Theile der Mamma begleiten die perforirenden Aeste der Mammaria interna, um die Sternaldrüsen zu erreichen, die längs jenes Stammes liegen. Die grössere Zahl jedoch begleitet die Brustdrüsenäste der Art. thoracico-acromialis, thoracica longa und die äusseren Mammaäste der Axillaris, um sich in die Achselhöhlen zu öffnen. Ich kann der Annahme von Sappey[1]) nicht beistimmen, dass die zwei oder drei Lymphstämme, welche vom subareolären Plexus ausgehen, die

letzten und einzigen Kanäle für die Aufnahme der Lymphe aus allen Theilen der Mamma seien. Solch eine Lehre stimmt mit allen klinischen und pathologischen Beobachtungen über den Brustkrebs nicht überein. Die Wiederkehr der Erkrankung nach der Operation ist die Folge davon, dass kleine, oft mikroskopische Krebsherde nicht entfernt wurden, die, mehr oder weniger weit vom Haupttumor entfernt, durch krebsige Embolie von Lymphgefässen entstanden und herauswuchsen ....."

Nach den Beobachtungen von Stiles ist die krebsige Embolie auch innerhalb der Mamma so häufig und ausgebreitet, dass nach seiner Anschauung ein Recidiv, falls bei der Operation Brustdrüsengewebe zurückbleibt, meistentheils aus präexistenten Carcinomzellen hervorgeht. Demgegenüber ist Herr Prof. Heidenhain auf Grund vielfacher neuer Untersuchungen auch heute noch der festen Ueberzeugung, dass ein Theil der Spätrecidive aus zurückgebliebenen, nachträglich noch degenerirenden Drüsenacinis hervorgehe. Im Uebrigen ist er der Meinung, dass auch in diesem Punkte die Angaben des englischen Forschers das Richtige treffen, er selbst habe schon darauf aufmerksam gemacht*), dass eine an Carcinom erkrankte Brust durch carcinomatöse Embolien nach allen Richtungen in toto inficirt sein müsse.

Von allerhöchstem Interesse sind die neuen Angaben über den Verlauf der Lymphgefässe in den auf und vor dem grossen Brustmuskel gelegenen Weichtheilen. Denn wenn die Lymphgefässe der Haut, der Mamma, des perimammären und retromammären Fettes alle in letzter Linie ihren Inhalt in die Gefässe der Pectoralfascie ergiessen, so gewinnt die Behandlung dieser bei der Operation eine noch grössere Bedeutung, als ihr Heidenhain ohnehin schon beimaass.

Es ist deshalb merkwürdig, dass Stiles nicht die völlige Entfernung der Pectoralfascie durch Abtragung der oberen Schicht des Musc. pectoralis verlangt, da doch eine Entfernung der Fascie allein, ohne den Muskel anzugreifen, bei ihrer Dünnheit und ihren unbestimmten Grenzen technisch unmöglich ist. Es wäre am besten, wenn der Ausdruck „Fascia pectoralis" völlig aufgegeben würde. Eine feste Fascie, ein selbständiges, präparirbares Gebilde ist eben in der allergrössten Mehrzahl der Fälle auf dem grossen Brustmuskel nicht vorhanden; es liegt ihm vielmehr ein lockeres Bindegewebe auf, dessen Grenzen gegen die äussersten Schichten des intramusculären Bindegewebes vollkommen unsicher sind. Und in jedem Zehntelmillimeter starken Stückchen Bindegewebe, welches auf der Muskeloberfläche liegen bleibt, können kleinste Krebsherde enthalten sein.

Von mehr theoretischem Interesse ist die Angabe Stiles' über die Lymphgefässe, welche vom inneren Theile der Mamma hinter das Sternum verlaufen. Denn diesen Bahnen zu folgen und carcinomatöse Theile hinter dem Sternum zu entfernen, ist unmöglich. Auch Rieffel[5]) kennt diese Lymphgefässe und beschreibt auch ihren weiteren Verlauf, nämlich, dass sie in der Nähe der Sternalinsertion des Pectoralis major durch diesen

*) l c. S. 139.

Muskel und die Brustwand hindurch zu einem Lymphstrange verlaufen, der die Art. mammaria interna begleite; in dessen Verlaufe seien zwei oder drei Lymphdrüsen gelegen. Diese Lymphbahnen sollen dann weiterhin mit allen Lymphdrüsen des vorderen Mediastinum anastomosiren, in welch' letztere wieder ein grosser Theil der Lymphgefässe von der convexen Leberoberfläche her einmünde. Rieffel glaubt, dass oft auf diesem Wege eine Verschleppung von Krebselementen in die Leber stattfinde, und dass hierdurch auch die Häufigkeit der Lebermetastasen zu erklären sei.

In neuerer Zeit ist viel geschrieben und gesprochen worden über Impfrecidive nach Carcinomoperationen, Recidive, welche dadurch entstehen sollen, dass bei der Operation Krebsgewebe angeschnitten wird, Krebszellen in die Wunde gelangen und daselbst festwachsen. Schon König[6]) hat auf diese Möglichkeit aufmerksam gemacht und Beispiele aus seiner Erfahrung bei der Operation des Brustkrebses dafür angeführt. Auch Winter[7]) hat einen Theil der nach vaginaler Totalexstirpation des Uterus entstehenden Recidive so gedeutet. Halsted[8]), Rotter[9]) u. A. betonen, dass man aus diesem Grunde den Primärtumor im Zusammenhange mit den erkrankten Lymphdrüsen entfernen und eine Verletzung des erkrankten Gewebes aufs Sorgfältigste vermeiden solle. Die Möglichkeit solcher Impfrecidive ist unbedingt zuzugeben. Krebszellen, welche in eine Wunde fallen und sich dort ansiedeln, sind als künstlich erzeugte Metastasen aufzufassen. Wenn sich carcinomatöse Haut transplantiren lässt (Versuche von Hahn), so werden sich gewiss auch vereinzelte Carcinomzellen oder Zellennester transplantiren lassen. Indessen sind sichere Impfrecidive sehr selten beobachtet worden. Herr Prof. Heidenhain hat nach einer mündlichen Mittheilung nur ein einziges Mal ein solches gesehen, entstanden nach einer Oberkieferresection in einer Ritzwunde der Schleimhaut der bis dahin gesunden Nasenscheidewand.

Es sind die in den Lymphgefässen verstreuten Carcinommetastasen, welche das Fettgewebe rings um die Mamma und unter der Mamma durchsetzen, so klein an Durchmesser (Heidenhain maass 0,032—0,05 - 0,075—0,087—0,11 Mm.), dass sicher Monate, vielleicht Jahre vergehen können, bis diese kleinsten Herde zu einem klinisch erkennbaren Knoten heranwachsen. Zudem kommt es wahrscheinlich vor, dass kleinere Krebsherde in der bindegewebigen Operationsnarbe abgekapselt lange Zeit liegen bleiben, ohne sich zu regen, bis sie dann unter uns unbekannten Bedingungen plötzlich wieder zu wachsen beginnen.

Derartige Beobachtungen sind von König 1888 auf dem Chirurgencongresse mitgetheilt. So beobachtete er 5 Jahre post operationem einen haselnussgrossen Krebsknoten, wahrscheinlich Impfrecidiv, in der Narbe

des Drainlochschnittes, in einem zweiten Falle ein Recidiv in den Supraclaviculardrüsen mehr als 10 Jahre nach der Operation. Solche späten Recidive in den supraclavicularen Drüsen sind nicht allzu selten. Während König annimmt, dass diese Recidive aus ruhenden Keimen herangewachsen seien, hält Gussenbauer[10]) es nicht für ganz unwahrscheinlich, dass derartige, nach langen Jahren entstehende Recidive verursacht würden durch eine Infection des bestehenden Narbengewebes durch das inficirende Agens, welches dem Carcinom zu Grunde liegt. Mikroskopische Nachweise, welche geeignet wären, die Frage nach ruhenden Keimen zu lösen, sind meines Wissens bisher in der Literatur nicht bekannt geworden. Herr Professor Heidenhain hat in einem Falle derartige ruhende Keime gefunden. Es handelte sich um eine Dame aus der Privatpraxis des Herrn Geheimrath Küster, welcher 1 Jahr zuvor die krebsige Brust nach der Volkmann'schen Methode „mit Fortnahme der Pectoralfascie" amputirt worden war. Sie stellte sich vor mit einem minimalen Knötchen in der linearen Schnittnarbe, dessen Natur klinisch vollständig zweifelhaft war. Mit Rücksicht auf die inzwischen gewonnenen Erfahrungen über die Ausbreitungswege des Brustkrebses wurde dieser Kranken der Musc. pectoralis major noch nachträglich vollkommen exstirpirt, und es fanden sich bei der mikroskopischen Untersuchung des makroskopisch normalen Muskels auf der Muskeloberfläche, eingeschlossen in derbes, narbiges Bindegewebe, massenhaft Krebszellen in kleinsten Nestern und Zügen verstreut.

Kürzlich ist von Rydygier[11]) die Forderung erhoben worden, man solle in allen Fällen von Carcinom die verbindenden Lymphwege zwischen Primärtumor und Drüsen mit entfernen, um Recidive mit grösserer Sicherheit zu verhüten, und er stellt histologische Untersuchungen namentlich über die Ausbreitungswege des Peniscarcinoms in Aussicht. Derartige Untersuchungen sind ausserordentlich verdienstlich, denn eine genaue Kenntniss der Ausbreitungswege der verschiedenen Carcinome verschiedenen Sitzes fehlt bisher so gut wie vollkommen, und mit der operativen Therapie werden wir nicht vorwärts kommen, solange wir diese wesentlichen Kenntnisse nicht besitzen. Indessen wäre es durchaus falsch, schematisch auf die Operation des Krebses eines Organes das anwenden zu wollen, was für die Krebse eines anderen Organes als richtig erkannt ist. Die Ausbreitungswege der Carcinome sind eben wahrscheinlich verschiedene, je nach dem anatomischen Baue des primär befallenen Organes oder Gewebes und dessen Umgebung. Beim Brustkrebs tritt allerdings die Verbreitung der Neubildung im Wesentlichen ein durch continuirliches Vorwärtswuchern des Carcinoms auf dem Wege der Lymphspalten und Lymphgefässe; embolische Verbreitung durch Verschleppung kleinster Krebszellenhaufen mit dem Lymphstrome scheint nach den Untersuchungen Heidenhain's in der Umgebung der Mamma seltener zu sein; die verbindenden Lymphgefässe zwischen Primärtumor und Drüsen

sind beim Brustkrebs wohl in allen Fällen erkrankt. Ganz anders scheint sich der Lippenkrebs und der Extremitätenkrebs zu verhalten. Wie oft sieht man einen Kranken nach Fortnahme eines kleinen Lippenkrebses und der zugehörigen submentalen und submaxillaren Lymphdrüsen dauernd gesund bleiben, während doch die verbindenden Lymphbahnen nicht exstirpirt wurden. Es giebt wohl keinen Chirurgen, der bei einem Lippencarcinom von mässiger Ausdehnung die Lippe mit umgebenden Weichtheilen bis zum Kinne herunter entfernt. Nach wohl allgemeiner Erfahrung sind Localrecidive bei Lippenkrebsen selten. Bei Extremitätencarcinomen kommt eine krebsige Erkrankung der Lymphwege zwischen Primärtumor und den zugehörigen erkrankten Lymphdrüsen ebenfalls ganz ausserordentlich selten vor. Rudolf Volkmann[12]) hat in 117 verwerthbaren Beobachtungen solcher Krebse, deren 32 durch Lymphdrüsenerkrankungen complicirt waren, nie eine derartige Erkrankung gefunden. Auch Gussenbauer[13]) hat bei einer darauf gerichteten Untersuchung in 3 Fällen keine Ausfüllung der Lymphgefässe mit Krebsmetastasen nachweisen können (drei amputirte untere Extremitäten). Heidenhain hat bei besonderer Beachtung dieses Punktes doch nur ein einziges Mal, und zwar zufällig bei einem Besuche der Schede'schen Abtheilung in Hamburg, eine krebsige Erkrankung der abführenden Lymphbahnen eines Extremitätenkrebses gesehen (Narbenkrebs auf dem Handrücken, krebsig erkrankte Lymphstränge im Sulcus bicipit. int. und geschwollene Achseldrüsen).

Kommen wir auf den Brustkrebs zurück, so haben wir gesehen, dass die Ausbreitungswege desselben bis zu der ersten Achseldrüse gut durchforscht sind. Wie aber von hier aus die weitere Verbreitung stattfindet, wie die Fortpflanzung von einer Achseldrüse zur anderen vor sich geht und vor Allem, in welchem Grade das die Achseldrüsen umgebende Fettgewebe von der Krebswucherung mit ergriffen ist, wird in diesen Untersuchungen nicht mehr berührt. Es entsteht die Frage, ob das die Achselhöhle ausfüllende Fettgewebe frei bleibt, oder ob es ebenso wie das retromammäre von Carcinommetastasen durchsetzt wird. Es ist ja über die Ausbreitungswege und Ausbreitungsart des Carcinoms zwischen den regionären Lymphdrüsen so gut wie nichts bekannt. Auf Veranlassung von Herrn Prof. Heidenhain habe ich eine Untersuchung nach dieser Richtung angestellt.*)

*) Zu ganz besonderem Danke bin ich Herrn Professor Grawitz verpflichtet, welcher mir in den Sommerferien 1895 wegen der vollständigen Ueberfüllung des wissenschaftlichen Arbeitszimmers der chirurgischen Klinik gütigst einen Arbeitsplatz in seinem Institute gewährte.

Leider erstrecken sich auch meine Untersuchungen über die Ausbreitung des Krebses im Achselfette bei Carcinoma mammae nur auf 8 Fälle. Die Untersuchungen sind so zeitraubend, dass ich mehr nicht leisten konnte. Wenn ich das Ergebniss trotzdem veröffentliche, so geschieht es, weil nur dadurch, dass jede derartige Untersuchung registrirt wird, schliesslich ein Urtheil über diese Verhältnisse gewonnen werden kann.

Bei meinen Untersuchungen ging ich so vor, dass ich in dem Achselfett, welches mit der amputirten Mamma im Zusammenhange geblieben war, die geschwollenen Achseldrüsen heraus tastete und dieselben dann nebst umgebendem Gewebe hart an der Grenze der ersten geschwollenen Lymphdrüse quer vom retromammären Fette abtrennte. Dann schnitt ich das so gewonnene Stück Achselfett wieder in kleinere Stückchen, meist so, dass in jedem Stückchen eine Lymphdrüse oder ein Theil derselben enthalten war. Nach der üblichen Härtung in Alkohol oder Sublimat und Entfettung in Aetheralkohol bettete ich in Celloidin ein und färbte nachher mit Hämatoxylin oder Carmin.

Im **Falle I**, dessen ausführliche Krankengeschichte ich ebenso wie die der übrigen von mir untersuchten Fälle im Anhange unter I—VIII bringe, handelte es sich klinisch um einen grösseren und zwei kleinere, gegen den Pectoralis verschiebliche Tumoren, in der Achselhöhle war ein Drüsenpacket fühlbar. Bei der mikroskopischen Untersuchung findet sich in den geschwollenen Lymphdrüsen eine ausgedehnte krebsige Wucherung. Wo sie am meisten vorgeschritten ist, haben die Krebsmassen das normale Lymphdrüsengewebe bis auf kleine Reste substituirt und an vielen Stellen schon die Drüsenkapsel durchbrochen. Diese ist nur noch auf kurzen Strecken erhalten, und über sie hinaus dringt jene Wucherung in das umgebende Fettgewebe vor. In grösseren oder kleineren Gruppen schieben sich die Carcinomzellen zwischen die Zellen des Fettgewebes hindurch, vor Allem aber folgen sie benachbarten Bindegewebssepten und den Gefässscheiden, wo präformirte Lymphspalten ihnen ein rascheres Vordringen ermöglichen; um die Blutgefässe herum bilden sie oft breite Ringe. Das Vordringen des Lymphdrüsenkrebses in die Nachbarschaft ist am Hilus der Lymphdrüse am meisten ausgesprochen, jedoch beschränkt er sich hier, wie an allen anderen Stellen, nur auf die allernächste Umgebung der Kapsel. Ausser diesen Krebsherden wurden keine anderen im Fettgewebe gefunden. Die verbindenden Lymphstränge zwischen den einzelnen Achseldrüsen wurden häufig in den Schnitten quer und längs getroffen, waren jedoch immer frei von Krebszellen, mit einer einzigen Ausnahme. An dieser Stelle lagen in dem ziemlich grossen Lumen eines schräg getroffenen Lymphgefässes, im Fibringerinnsel zerstreut, 10—12 Carcinomzellen, eine einzeln, die anderen zu 2—4 an einander hängend. Weiter fand ich Krebselemente an einer Stelle, wo ich sie nicht im Geringsten vermuthet hatte, nämlich im Lumen von Blutgefässen. Es handelte sich um eine Arterie und 3 Venen, die zweifellos zu der carcinomatösen Lymphdrüse gehören, in deren unmittelbarer Nähe sie gelegen sind. Die Carcinomzellen in ihnen liegen am Rande der betreffenden Gefässlumina,

umgeben von rothen und weissen Blutkörperchen, inmitten von Fibringerinnsel, welches sich etwas von der Gefässwand zurückgezogen hat. Theils liegen diese Emboli als vereinzelte Zellen oder, noch zu zweien oder dreien aneinanderhaftend, in dem Fibringerinnsel eingebettet (Fig. 1), theils bilden sie grössere, zusammenhängende Complexe, so dass auf dem Schnitte circa 50, bezw. 20 Zellen neben einander getroffen sind. (Ein solches Präparat ist in Fig. 2 wiedergegeben.) Sie machen ganz den Eindruck ausgefallener und durch den Blutstrom fortgeführter Krebsalveolen. An einer Stelle liegen neben den grösseren Embolis noch einzelne Carcinomzellen, auch eine einzige derartige Zelle findet sich in einem Gefässlumen vor. Die Celloidineinbettung leistet Gewähr dafür, dass die hier gefundenen Krebszellen nicht durch das Messer zufällig von ihrem Standorte in die Gefässlumina verschoben sind.

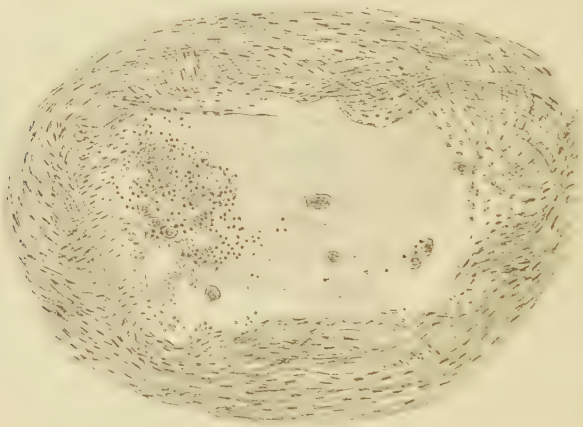

Fig. 1.

Lumen einer Vene, die, dicht an der Kapsel einer carcinomatösen Lymphdrüse liegend, quer getroffen ist. Die in ihr liegenden Carcinomzellen bilden nicht einen zusammenhängenden Complex, sondern liegen zerstreut im Lumen (Vergr. $^{35}/_{1}$). (Vgl. Fall I.)

Das Ergebniss der Untersuchungen von **Fall II – VI** kann ich kurz zusammenfassen, insofern dasselbe ein im Wesentlichen negatives war. In allen diesen Fällen war der Lymphdrüsenkrebs schon weit vorgeschritten, und stets hatte bereits in mehreren Achseldrüsen Metastasenbildung stattgefunden. Jedoch war nirgends die Krebswucherung über die Kapsel hinaus in die Nachbarschaft vorgedrungen, wenn auch schon einmal in Fall VI ein beginnender Durchbruch der Kapsel zu beobachten war. Auch in den von der Drüsenkapsel weiter entfernt gelegenen Theilen des Fettgewebes fanden sich keine Metastasen, ebensowenig in den Lymph- und Blutgefässen. Im Falle III fanden sich einmal mit Carcinomzellen vollgestopfte Capillaren (zweifelhaft, ob Blut- oder Lymphcapillaren), welche durch Fettgewebe zogen; jedoch lagen sie innerhalb der Kapsel einer Lymphdrüse, und das Fettgewebe, durch welches sie zogen, war meta-

plasirtes Lymphdrüsengewebe. Im Falle VI setzte sich in einem aus dem Hilus heraustretenden Lymphgefässe das Carcinom eine kurze Strecke in demselben fort über die normale Kapsel hinaus, in seinem weiteren Verlaufe war aber auch dies Lymphgefäss frei.

Fall VII. Klinisch ist ein derber, auf dem Musc. pectoralis verschieblicher Primärtumor nachzuweisen, die Axillardrüsen sind deutlich geschwellt. Mikroskopisch zeigt sich eine carcinomatöse Lymphdrüse, in welcher keine Theile von reticulärem Bindegewebe erhalten sind, jedoch hat nirgends ein Durchbruch durch die Kapsel stattgefunden. In anderen Lymphdrüsen ist die Metastasenbildung weniger weit vorgeschritten. Im Fettgewebe findet sich ein von Krebszellen vollkommen erfülltes Lymphgefäss, welches in Begleitung eines Blutgefässes verläuft, und dessen eigene Wandung schon nach einer Seite hin vom Carcinom durchbrochen wird. Sonst sind Fettgewebe, Blut- und Lymphgefässe frei.

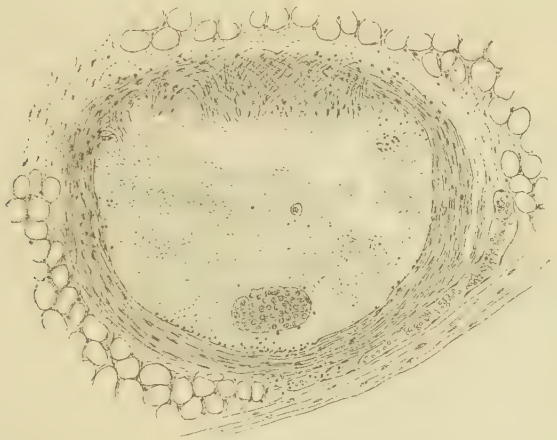

Fig. 2.

Eine durch Fettgewebe ziehende, quergetroffene Vene, in welcher sich ein grösserer Krebsembolus befindet. Central liegt freischwimmend eine einzelne Krebszelle. Lumen erfüllt mit Fibrin, in welchem zerstreut weisse Blutkörperchen (Vergr. $^{60}/_{1}$). (Vgl. Fall I.)

Fall VIII. Flacher, derber, verschieblicher Tumor, einzelne geschwollene Achseldrüsen. Bei der mikroskopischen Untersuchung lassen sich weder in den geschwollenen Lymphdrüsen, noch im Fettgewebe, in Lymph- und Blutgefässen Krebsmetastasen nachweisen.

Das Ergebniss der Untersuchungen stellt sich also als ein vorwiegend negatives heraus. Die vorgefasste Meinung, dass die verbindenden Lymphwege zwischen den krebsig erkrankten Drüsen Carcinomzellen enthalten würden, dass also das Fettgewebe der Achselhöhle in ähnlicher Weise von Krebsmetastasen durchsetzt sei, wie das retromammäre, hat sich nicht bestätigt. Im Falle I war die Krebswucherung, welche sich im Fettgewebe vorfand, von der carcinomatösen Lymph-

drüse ausgegangen und ist als ein directes Weiterwachsen, als eine locale Ausbreitung des Lymphdrüsenkrebses aufzufassen. Der einzige Fall, in dem es sich um wirkliche Krebsmetastasen im Fettgewebe handelt, ist Nr. VII; auch hier waren nur in einem einzigen kleinen Lymphgefässe Krebszellen nachzuweisen; Patientin war 5 Monate post operationem ohne Recidiv.

Soll man nun hieraus schliessen, dass das Fettgewebe der Achselhöhle für gewöhnlich von Krebsmetastasen frei ist und in weiterem Umfange von Krebsmassen erst dann durchsetzt wird, wenn die Metastasen in den Achseldrüsen die Lymphdrüsenkapsel durchbrochen haben und von hier aus in die Nachbarschaft weiter vordringen?

Dieses Verhalten wäre merkwürdig genug, denn das Fettgewebe der Achselhöhle steht in continuirlichem Zusammenhange mit dem retromammären, und während dieses schon in frühen Stadien der Krankheit der Sitz vielfacher kleinster Metastasen ist, sollte jenes in viel geringerem Grade davon ergriffen sein! Dabei ist noch zu betonen, dass in den untersuchten Fällen, mit Ausnahme des Falles VIII, die Metastasenbildung in den Achseldrüsen schon weit vorgeschritten war, also bereits ein spätes Stadium der Krankheit vorlag.

Es fragt sich, ob ein Material von acht untersuchten Fällen ausreicht, so weitgehende Schlüsse zu ziehen, indessen scheinen auch die klinischen Erfahrungen ein Beleg dafür zu sein, dass auch weitere Untersuchungen kein wesentlich anderes Resultat ergeben werden.

Denn wie weit vorgeschritten ist häufig das Carcinom in den Lymphdrüsen, und wie verhältnissmässig selten tritt ein Recidiv in der Achselhöhle auf! Nach H. Schmid[14]) waren in 100 Fällen von Brustkrebs 97 mal schon die Achseldrüsen inficirt, und doch trat von 95 Recidiven nur ein einziges in der Achselhöhle auf. Auch die an der hiesigen Klinik beobachteten Fälle weisen ähnliche Zahlen auf. Von 88 in dieser Hinsicht verwerthbaren Fällen waren 80 mal die Achseldrüsen geschwollen, und nur in 3 Fällen trat ein isolirtes Recidiv der Achselhöhle auf. Zwar waren wiederholt bei localen Recidiven auch geschwollene Achseldrüsen fühlbar, jedoch muss man in diesen Fällen wohl an eine zweite Infection der Achseldrüsen, von dem Localrecidiv aus, denken, da sich bekanntlich nach Amputation der Mamma wieder eine Lymphbahnenverbindung nach der Achselhöhle herstellt und axillare Lymphdrüsen nach der Ausräumung der Axilla neu gebildet werden.

Diese Seltenheit der Achselhöhlenrecidive wird noch auffälliger, wenn man bedenkt, wie schwer es ist, alles Fettgewebe mikroskopisch rein aus der Achselhöhle zu entfernen. Ueberall müssen an

Gefäss- und Nervenstämmen kleine Gewebstheile zurückbleiben, und diese würden der Ausgangspunkt zahlreicher Recidive werden, wenn das Fettgewebe der Achselhöhle ebensoviel metastatische Krebsherde enthielte, wie es für das retromammäre nachgewiesen ist.

Ebenso wie im Achselfette konnte auch in den verbindenden Lymphgefässen zwischen den einzelnen Achseldrüsen keine irgendwie erhebliche Krebswucherung gefunden werden, trotzdem in sieben der Fälle schon mehrere Lymphdrüsen inficirt waren, und sicher eine Infection von einer zur anderen stattgefunden hatte. Dieser Befund allein lässt schon vermuthen, dass in diesen Fällen die Infection von Lymphdrüse zu Lymphdrüse embolisch erfolgt sein muss. Der directe Beweis dafür ist in dem Präparate von Fall I zu sehen, wo in einem verbindenden Lymphgefässe sich solche Carcinomzellen frei im Lumen desselben vorfanden.

In den gangbaren Lehrbüchern existiren keine genaueren Angaben über den Verbreitungsmodus des Carcinoms innerhalb des regionären Lymphdrüsensystems. Nur Orth[15]) erwähnt, dass er bei seinen Untersuchungen über die Entstehung des Krebses in den Submaxillardrüsen bei Lippencarcinom die verbindenden Lymphbahnen vollgestopft von Carcinomzellen gefunden hätte. Der Krebs ist also hier continuirlich von einer Lymphdrüse zur anderen weitergewuchert. Heidenhain[1]) hat die Untersuchung eines Falles krebsiger Lymphdrüsen am Halse (nach Parotiscarcinom) mitgetheilt, in welchen sich die verbindenden Lymphwege ebenfalls mit Epithelzellen ausgestopft fanden. Sollten weitere Untersuchungen bestätigen, dass in den Achseldrüsen im Gegensatze zu den Submaxillardrüsen die Infection vorwiegend embolisch geschieht, so wäre dies ein neuer Beweis dafür, dass die Ausbreitungsart des Carcinoms verschieden ist, je nach dem speciellen anatomischen Bau des befallenen Gewebes. Im vorliegenden Falle könnten die relative Weite oder Enge, der gerade oder krumme Verlauf, die Grösse des Druckes der strömenden Flüssigkeit der verbindenden Lymphbahnen zwischen den Lymphdrüsen den Unterschied bedingen. Untersuchungen, die dies feststellten, würden nicht nur pathologisch-anatomisches, sondern auch chirurgisches Interesse bieten.

Es sei mir noch gestattet, auf die Krebsemboli in den Blutgefässen einzugehen, die im Falle I beschrieben wurden. Dieselben sind, wie dort erwähnt, zweifacher Art, theils grössere zusammenhängende Zellencomplexe (Fig. 2), theils einzelne Carcinomzellen (Fig. 1), die 4 mal in Blutgefässen, einer Arterie und 3 Venen, beobachtet wurden. Die weitere Verschleppung dieser Emboli im Blutkreislaufe kann aus der Analogie mit anderen embolischen Vorgängen leicht abgeleitet werden: Die Carcinomzellen in der Arterie können in die von dieser abgehenden Nebenäste gelangen, bis sie in dem immer enger werdenden Lumen der letzteren stecken bleiben, und führen dann hier, entsprechend dem

Ausbreitungsbezirke der Hauptarterie, zu multiplen kleinen Metastasen der nächsten Umgebung. Die Venenemboli können ebenfalls an einer Stelle der nächsten Umgebung hängen bleiben und hier zu einem neuen Krebsknoten heranwachsen, oder aber sie gelangen in die Vena axillaris und von dort aus in das Venensystem. Das erste Hinderniss werden ihnen die Lungencapillaren bieten. Die grösseren Zellencomplexe bleiben in ihnen stecken, die einzelnen Carcinomzellen vermögen sie vielleicht noch zu passiren, um im Aortensysteme zu weiteren Metastasen zu führen. Der letztere Fall ist bei der Patientin, der jene Präparate entstammen, eingetreten. Während dieselbe nach Bericht des Hausarztes local recidivfrei ist, besteht schon jetzt, 8 Monate post operationem, allgemeine Carcinomatose.

Der Nachweis von Krebszellen im Lumen von Blutgefässen überhaupt ist nichts Neues. So beschreibt Bernauer[20]) einen Krebs des Eierstockes, welcher die Vena spermatica durchbrochen hatte und bis zur unteren Hohlvene fortgewuchert war. Frank[21]) berichtet über ein Oesophaguscarcinom, welches in nahegelegene Blutgefässe hineingewuchert war, dergestalt, dass die Lumina kleinerer Venen angefüllt mit Krebszellen gefunden wurden. Hettinger[22]) fand dasselbe bei einem Parotiscarcinom und erwähnt einen von Broca (Anatomie pathologique du Cancer, memoires de l'academie de médecine) beschriebenen Fall von Hoden- und Inguinaldrüsenkrebs, wo die Vena saphena magna an ihrer Einmündungsstelle in die Femoralis sammt der in sie einmündenden Zweige völlig in Krebs untergegangen war. Aehnliche Durchwachsungen der Venenwand sind auch bei der Vena jugularis bekannt.

Auch beim Brustkrebse muss man einen Uebertritt von Krebstheilen in die Blutbahn annehmen, denn gewisse Arten innerer Metastasen, z. B. im Gehirn und Knochensystem, lassen sich nur so erklären, indessen liegen directe Beobachtungen darüber nicht vor. Man nimmt an, dass die Krebszellen von Lymphdrüse zu Lymphdrüse und durch den Ductus thoracicus in das Venensystem gelangen, oder dass Venen, speciell die Vena axillaris, von der Krebswucherung direct durchbrochen werden. Was aber den letzten Punkt anbetrifft, so ist zu bemerken, dass die Häufigkeit, mit welcher operirte Kranke an inneren Metastasen zu Grunde gehen, in keinem Verhältniss steht zu der Zahl der Fälle, in welchen bei der Operation die Vena axillaris oder Gefässe kleineren Kalibers vom Krebse durchwuchert gefunden werden. Im Allgemeinen wuchern die Krebszellen, wenn sie in die Nähe von Blutgefässen gelangen, in der Gefässscheide derselben weiter, ohne vorläufig die Wandung selbst zu zerstören. Herr Prof. Heidenhain theilte mir mit, dass er im retromammären Fettgewebe häufig dichte Geschwulstmassen um einzelne Gefässe herum beobachtet hätte, ohne dass jedoch in einem einzigen Falle ein Durch-

bruch durch die Wandung zu constatiren war. Auch im Fall I fand sich um das eine Blutgefäss herum, welches einen Embolus enthielt, ein dichter Ring von Krebszellen, aber die ganze Media war noch völlig intact.

Ich vermuthe deshalb, dass der Einbruch der Krebszellen innerhalb der carcinomatösen Lymphdrüse erfolgt ist, deren Vasa efferentia jene Arterien und Venen darstellen. Einen solchen Durchbruch der Blutgefässwände konnte ich dort direct beobachten. Lymphatisches Gewebe war nur noch an einigen Stellen vorhanden, die grösseren Gefässe, welche in der Gegend des Hilus in der Lymphdrüse verlaufen, waren von Carcinom rings umgeben, zum Theile waren ihre Wandungen noch rundum erhalten, zum anderen Theile die Media und Endothelschicht von den Krebszellen durchbrochen, dergestalt, dass die Krebszellen mit dem strömenden Blute in Berührung standen. Die genannten Gefässe sind sämmtlich prall von rothen Blutkörperchen erfüllt. An solchen Stellen kann leicht ein Uebertritt von Krebstheilen in die ihrer Wandungen beraubten Blutgefässe stattgefunden haben, sei es, dass der Krebs erst in den Blutgefässen eine Strecke weiter wucherte, bevor Theile desselben fortgeschwemmt wurden, sei es, dass die Krebszellen schon innerhalb der carcinomatösen Lymphdrüse losgerissen wurden. Eine krebsige Lymphdrüse würde sich danach als ein Reservoir darstellen, von dem aus unter unbekannten Bedingungen Krebstheile in die Vasa efferentia und von hier aus in die Blutcirculation gelangen können.

Vielleicht findet ein solcher Uebertritt von Krebszellen in Blutgefässe innerhalb der Lymphdrüse ziemlich häufig statt. Dafür spricht die klinische Erfahrung, dass Patientinnen mit vorgeschrittenem Achseldrüsenkrebse sehr oft an inneren Metastasen zu Grunde gehen, ohne dass ein Localrecidiv auftritt; insbesondere Hildebrand[25]) und Poulsen[23]) haben betont, dass die Fälle von Brustkrebs mit starker Achseldrüsenschwellung die schlechteste Prognose geben.

Im Fall I sah ich einmal Krebszellen im Lumen einer kleinen Arterie. Vielleicht erklärte sich durch Verschleppung mit dem arteriellen Blutstrome ein Theil der Fälle von Cancer lenticulaire. Prof. Heidenhain theilt mir mit, dass er öfter Hautscirrhen untersucht und regelmässig unterhalb derselben im subcutanen Fette krebszellenhaltige Lymphgefässe gefunden habe. Den Durchbruch von Krebszellen in die Blutgefässe des subcutanen Fettes hat er nie beobachtet, trotzdem ja die krebserfüllten Lymphwege typisch mit den Blutgefässen verlaufen, und ihre Wand sehr früh durchbrochen wird, dergestalt, dass dann die Blutgefässe von Krebsepithelien rings umgeben sind.

II. Operationsverfahren und Statistik.

In der folgenden Auseinandersetzung soll über 98 Fälle von Brustkrebs berichtet werden, die in den Jahren 1885—1893 an der hiesigen Universitätsklinik des Herrn Geheimrath Helferich radical operirt wurden. Dieselben sind alle bis zum März 1896 beobachtet, die ältesten Fälle also 11, die jüngsten 3 Jahre hindurch. Die Nachforschungen nach den einzelnen Patientinnen wurden erheblich dadurch erleichtert, dass seit 1885 das Material der hiesigen Klinik von 2 zu 2 Jahren durch Seidler[16]), Gropler[17]), Drewitz[18]) und Haase[19]) bearbeitet worden ist. Ich brauchte hier nur die letzten Nachrichten einzuziehen; neu hinzu kamen die Patientinnen, die in der Zeit vom 1. März 1892 bis 1. März 1893 operirt wurden. Es soll nicht versucht werden, auf Grund des vorliegenden Materiales über Aetiologie und Wesen des Brustkrebses Schlüsse zu ziehen, denn dazu sind unsere Zahlen zu klein und ergeben ausserdem nichts, was von dem bisher Gefundenen erheblich abwiche. Der operative Erfolg soll den Kernpunkt der vorliegenden Zeilen bilden; an der Hand des Greifswalder Materiales und unter Heranziehung anderer Statistiken soll nachgewiesen werden, welchen Einfluss die Anwendung der radicaleren Operationsmethode auf Dauerheilung und Localrecidiv gehabt hat.

Es muss vorausgeschickt werden, dass das Greifswalder Material, welches sich aus der Landbevölkerung der hiesigen Gegend zusammensetzt, ein überaus ungünstiges ist. Ausser den radical operirten 98 Fällen kamen in dem genannten Zeitraume noch 40 weitere Patientinnen zur Beobachtung, bei denen eine Radicaloperation nicht mehr möglich war*), und die zum Theile „palliativ" operirt wurden, theils um sie von stinkenden Geschwüren zu befreien, theils um ihnen durch Fortnahme des Primärtumors wieder etliche Hoffnung zu geben. Also 29 Proc. aller Patientinnen waren inoperabel!

Aber auch viele der radical operirten Fälle boten von vornherein eine ungünstige Prognose. Nur 2 mal in jenen 98 Fällen war der Primärtumor kleiner als wallnussgross. 10 mal erreichte er die Grösse eines Taubeneies oder einer Wallnuss, 48 mal schwankte seine Grösse ungefähr zwischen der eines Hühner- und Gänseeies. 23 mal war er faustgross oder nahm die ganze Mamma vollständig oder annähernd vollständig ein.**) In 8 Fällen existirten keine geschwollenen Achsel-

*) Wegen grosser Supraclaviculardrüsen, innerer Metastasen, Verwachsung des Krebses mit der Brustwand, Cancer en cuirasse.

**) 15 mal war der Tumor nicht genau abgrenzbar, oder es fehlten Angaben über die Grösse.

drüsen; zwei dieser Kranken wurden noch ohne Ausräumung der Achselhöhle operirt: von ihnen lebt eine Patientin (Nr. 11) zur Zeit noch recidivfrei, die andere (Nr. 4) starb 1 Jahr nach der Operation an unbekannter Todesursache. 2 mal waren die Drüsen beider Achselhöhlen geschwollen, 7 mal ausser den Achseldrüsen auch noch Supraclaviculardrüsen. Verwachsungen des Tumors mit dem Musc. pectoralis major, ein Befund, dem nach den hier gemachten Erfahrungen die grösste und ungünstigste prognostische Bedeutung zugeschrieben werden muss, kamen in 29 Fällen (28,6 Proc.) vor. Von diesen 29 Patientinnen blieben nach der ersten Operation dauernd geheilt nur eine (Nr. 39), bei zwei weiteren (Nr. 5*) u. 35) wurde dieser Erfolg erst nach einer Recidivoperation erreicht. Eine Patientin (Nr. 98) starb 2 Jahre 10 Monate nach der ersten Operation ohne Localrecidiv. Sechs weitere Patientinnen starben ebenfalls ohne Localrecidiv an inneren Metastasen innerhalb der ersten 2 Jahre post operationem. Der Umstand, dass in annähernd 30 Proc. der operirten Fälle Verwachsungen des Tumors mit dem Pectoralis bestanden, muss bei der Beurtheilung des Operationsresultates mit berücksichtigt werden, zumal ich bei Durchsicht von 44 Fällen v. Bergmann's[24]), die 3 Jahre hindurch beobachtet wurden, und die ich weiter unten zum Vergleiche heranziehe, nur 3 mal Verwachsungen mit dem Pectoralis bestanden haben. Bei 91 ebensolchen Fällen König's[25]) ist keine Verwachsung mit dem Pectoralis notirt.

Doch bevor ich auf das Operationsresultat im Einzelnen eingehe, will ich kurz die Operationsmethode besprechen. Herr Geheimrath Helferich hat sich 1885 in einem kleinen Aufsatze**) dahin ausgesprochen, dass einem Brustkrebs gegenüber auf das Rücksichtsloseste vorgegangen werden müsse. Er hat stets hinreichende Stücken der bedeckenden Haut der Mamma, die ganze Brustdrüse, das perimammäre Fettgewebe aufwärts bis fast zur Clavicula, medianwärts bis zum Sternum, abwärts bis auf die Ursprünge der Bauchmusculatur, rückwärts bis zum Musc. latissimus dorsi entfernt, das Achselfett im Zusammenhange mit der Mamma ausgeräumt und bei ausgedehnten Drüsenerkrankungen in der Axilla die Musculi pectorales quer durchschnitten, um die Ausräumung des Binde- und Fettgewebes der Axilla unter Leitung des Auges bis an die Clavicula fortsetzen zu können. Die Abtragung der Brust von der Oberfläche des Brustmuskels geschah so, dass längs der Sternalinsertion desselben die Fascia pectoralis und die oberflächliche Lage des Muskels selbst eingekerbt und

*) Recidivoperation durch den Hausarzt.

**) Bayer. ärztl. Intelligenzblatt. 1885.

demnächst die Brust durch Zug in der Richtung nach der Achselhöhle entfernt wurde. Bei diesem Verfahren wurden immer kleinere oder grössere Theile der Oberfläche des Brustmuskels, gelegentlich dessen Hauptmasse, mit der Brust herabgerissen. Bei fester Verwachsung des Carcinoms mit dem Muskel wurden grosse Stücke des Brustmuskels mit entfernt. Seit dem Herbst 1890 wurde auch bei vollkommen frei beweglichen Carcinom darauf gesehen, dass sicher die ganze Oberfläche des Pectoralis mit fortgenommen wurde. Bei Krebsen, welche dem Muskel, wenn auch nur leicht, adhärent waren, wurde die Totalexstirpation des sternalen und clavicularen Antheiles des Pectoralis ausgeführt. Sehr bald zeigte es sich, dass bei Weitem die grösste Mehrzahl der hierorts zur Beobachtung kommenden Carcinome dem Pectoralis adhärent war: Untersucht man bei extremer Hyperabduction des Armes und verschiebt den Tumor in der Faserrichtung des Muskels, so wird diese Adhärenz oft deutlich bei Tumoren, welche man für vollkommen verschieblich gehalten hatte. Es wurde infolge dessen sehr bald in jedem Falle von Brustkrebs die Sternalportion des Pectoralis vollständig exstirpirt. Leider ist es technisch nicht möglich, die Sternalinsertion des Muskels in mikroskopischem Sinne vollständig zu entfernen; kleine Reste von Muskelfasern, letzte Reste des Lymphgefässsystems des Muskels bleiben dort immer zurück. Die Folge ist, dass wir wiederholt (in 4 Fällen) Recidive am Seitenrande des Sternums und im Sternum beobachtet haben, welche unserer Auffassung nach nicht Knochenmetastasen sind, wie die bekannten im Schenkelhalse und in der Wirbelsäule, sondern Localrecidive, welche erwuchsen aus inficirten Muskelresten, die bei der Operation zurückblieben.

Seit ungefähr Anfang 1892 ist die Clavicularportion des Musc. pectoralis nicht mehr mit fortgenommen worden. Es erscheint dies nur nöthig, wenn das Carcinom dieser selbst adhärent oder fest mit ihr verwachsen ist.

Die Beobachtungen sowohl bei den Operationen, wie zahlreiche Untersuchungen an Leichen haben nämlich Herrn Prof. Heidenhain gezeigt, dass die sternale und clavicularе Portion des Pectoralis eigentlich zwei vollkommen getrennte Muskeln sind, deren Gefässversorgung und wahrscheinlich auch deren Lymphgebiet nichts mit einander gemeinsam haben. Es ist demnach auch anzunehmen, dass eine Infection der clavicularen Portion, wenn die sternale carcinomatös ist, nicht stattfindet. Die Operationsresultate haben bisher diese Annahme nur bestätigt. Zugleich wird durch die Fortnahme der Sternalportion die Unterschlüsselbeingrube in vorzüglicher Weise freigelegt, so dass eine

gute Ausräumung derselben geschehen kann. Der Clavicularthell des Musc. pectoralis major wird nur dann mit entfernt, wenn ein auf ihm lagernder Krebsknoten in ihn hereingewachsen ist. Für die Function des Armes ist die Exstirpation des halben, wie des ganzen Muskels vollkommen ohne Belang, wenn nur rechtzeitig mit activen und passiven Bewegungen begonnen wird.

Für diejenigen, welche auch heute noch die Exstirpation des Pectoralis bei adhärentem Brustkrebs für übertrieben halten und glauben, mit geringeren Eingriffen auskommen zu können, theilen wir hier nochmals als Typen 2 Fälle mit, die schon in der Haase'schen Dissertation [19]) mitgetheilt sind.

Der erste Fall betrifft die Patientin Nr. 78, welche an einem sehr kleinen Carcinoma mammae sinistrae unter Mitnahme der oberflächlichen Pectoralisschichten operirt wurde. 2 Jahre 3 Monate post operationem stellte sie sich mit einem haselnussgrossen, plattenförmigen Recidive im unteren inneren Theile der Narbe vor, welches, wie sich herausstellte, schon in den Pectoralis eingedrungen war. Trotz der geringen Grösse des Recidivs, und trotzdem die angrenzenden Muskelpartien noch völlig intact zu sein schienen, wurde doch der ganze Sternaltheil des Musc. pectoralis major entfernt, und es zeigten sich nun in dem Bindegewebe, welches die auf der Rückseite des Muskels austretenden Gefässe begleitet, drei hanfkorngrosse Krebsknötchen und in der Mohrenheim'schen Grube drei weitere erbsengrosse, welche auch bei breiter Umschneidung des Recidivs sicher nicht mit entfernt worden wären. Mag der Krebs in den Muskel eingedrungen sein, an welcher Stelle er wolle, abgeführt werden die epithelialen Zellen stets durch die Hauptstämmchen, welche an der Hinterseite des Muskels, ungefähr seiner Mitte entsprechend, in Begleitung der Blutgefässe zur Mohrenheim'schen Grube ziehen; die ganze Muskelstrecke dazwischen ist oder kann vom Carcinom inficirt sein.

Der zweite Fall entstammt der Privatpraxis des Herrn Geheimrath Küster, damals noch in Berlin. Heidenhain hat ihn als Assistent Küster's beobachtet. Es handelte sich um einen haselnussgrossen, mit dem Pectoralis verwachsenen Knoten im unteren inneren Quadranten der Brust. Ein grosses Stück des Muskels wurde bis auf die Rippen mit dem Carcinom exstirpirt; nach wenig mehr als einem Jahre trat ein Recidiv im freien Rande des Brustmuskels im Bereiche der Achselhöhle auf, weit entfernt von dem primären Sitze des Carcinoms. Zugleich bestand eine krebsige Infiltration des Muskels an seinem Sternalansatze im Bereiche der 2. und 3. Rippe, welche den Eindruck machte, als ob sie durch eine Rückwärtsverschleppung von dem eben genannten secundären Knoten aus entstanden wäre, denn mit der Narbe der Primäroperation stand sie nicht in sichtbarem Zusammenhange. Interessant ist, dass bei der Untersuchung des Primärknotens im Muskel und dessen weiterer Umgebung sich mikroskopisch keine verschleppten Krebskeime hatten nachweisen lassen. Trotzdem trat das entfernt gelegene Recidiv ein. Ein solcher Fall scheint doch dafür zu sprechen, dass die Krebszellen im Muskel auf unberechen-

bare Entfernung zerstreut werden, wenn sie erst einmal in ihn eingedrungen sind.

Kürzlich hat Rotter[1]) über die vortrefflichen Ergebnisse berichtet, welche er mit der Operation des Brustkrebses nach Heidenhain's Principien erzielte. Rotter legt grossen Werth auf die völlige Entfernung der Portio sternalis M. pect. in jedem Falle, wie es auch hier seit 4 Jahren geschieht, ferner auf Exstirpation des gesammten erkrankten Gewebes im Zusammenhange, um Impfrecidive zu vermeiden, ein Punkt, welcher wohl von den meisten Chirurgen beachtet wird, sowie schliesslich auf eine ausgiebige Entfernung der den Tumor, resp. die Mamma überhaupt deckenden Haut. Gerade auf den letzten Punkt ist auch hier sehr geachtet worden, und noch mehr, seit in der Arbeit von Stiles[2]) die innige Beziehung der Haut zur darunter liegenden Mamma systematisch nachgewiesen ist. Indessen dies ist ein Punkt, der schon lange allen Operateuren bekannt ist. Beim Abpräpariren der Hautlappen von der Brustdrüse sieht man sehr häufig dünne Züge weisslichen Milchdrüsengewebes an die Haut herantreten und findet, dass sie so innig an ihr haften, dass es unmöglich erscheint, dieselben mit mikroskopischer Sicherheit von der Haut abzupräpariren. In diesen Fällen ist hier von jeher regelmässig die gesammte die Brustdrüse bedeckende Haut mit fortgenommen, so weit zum Mindesten, als eine Adhärenz von Drüsengewebe an der Haut nachweisbar war. Die Zahl der Fälle, in welchen eine vollkommene primäre Vereinigung der Operationswunde durch Naht nicht gelingt, ist keine allzu grosse, weil infolge der Entfernung der Sternalportion des Pectoralis der Defect bei Weitem besser zu decken ist, als sonst. Kleine Hautdefecte lässt man granuliren, grössere werden primär oder secundär nach Thiersch transplantirt. Sind durch die Operation Rippenknorpel des Periostes beraubt worden, so müssen dieselben unbedingt mit Haut bedeckt werden, wenn nöthig, unter plastischer Verschiebung eines Hautlappens, da freigelegte Rippenknorpel unter dem austrocknenden Verbande überaus leicht nekrotisch werden, und solche Nekrose Monate zur Abstossung gebraucht.

Bezüglich der Operationstechnik im Ganzen hat es sich am besten bewährt, nach Umschneidung der Brust, Eröffnung der Achselhöhle durch einen auf dem Rande des Pectoralis major verlaufenden Längsschnitt, Ablösung der Hautlappen nach aufwärts bis zur Clavicula, nach einwärts bis zum Sternum, nach abwärts bis auf die Bauchmuskeln, nach rückwärts bis auf den Rand des Latissimum dorsi und Durchtrennung des Fettgewebes in diesen Grenzen bis auf die Musculatur die Insertion der Sternalportion des Musc. pectoralis

dicht am Armansatze zu durchtrennen, in der Spalte zwischen Sternal- und Clavicularportion median und aufwärts zu gehen, die Gefässe, welche in die Sternalportion aus der Tiefe eindringen, provisorisch in einen Schieber zu fassen oder doppelt zu unterbinden und zu durchtrennen und demnächst die Sternalinsertion des Brustmuskels zu lösen, dergestalt, dass unter Mitnahme des gesammten losen retropectoralen Zellgewebes Brust und Brustmuskel im Zusammenhange bis an die Seitenfläche des Thorax abgelöst werden, wobei denn auch die Serratusfascie mit fortfällt. Die Ausräumung der Achselhöhle beginnt am besten unter der Clavicula und schreitet nach abwärts vorwärts. Falls entlang den subscapularen Nerven und Gefässen kleine Lymphdrüsen liegen, sind die Nerven und Gefässe leider nicht zu schonen.

Bei geschwollenen Lymphdrüsen der Fossa supraclavicularis wurde diese nur 3 mal im Ganzen ausgeräumt, 2 mal bei Primär- und einmal bei einer Recidivoperation (Nr. 83, 92, bezw. 64), weil Herr Geheimrath Helferich, von der Meinung ausgehend, dass das Carcinom schon immer eine Etappe weiter vorgeschritten ist, als es sich klinisch nachweisen lässt, eine solche Operation für aussichtslos hält.*) Von den genannten 3 Patientinnen starb Nr. 83 ohne Localrecidiv an Carcinoma pleurae 1 Jahr nach der Operation, Nr. 64 und 92 bekamen ein Recidiv der Fossa supraclavicularis und gingen ebenfalls zu Grunde. Eine andere Patientin (Nr. 33) dagegen, welche bei ulcerirtem Primärtumor geschwollene Supraclaviculardrüsen hatte, lebt, nach Operation eines Recidives am Thorax, heute noch, 6 Jahre nach der letzten Operation, trotzdem die Fossa supraclavicularis nicht ausgeräumt wurde.

Kommen wir jetzt zur Berechnung des Operationsresultates, so sind von den 98 Fällen 6 auszuscheiden. 4 Patientinnen starben kurz nach der Operation, noch während ihres Aufenthaltes im Krankenhause: Nr. 25 an Parotitis und hypostat. Pneumonie, Nr. 29 an Urämie, Nr. 34 an Erysipel, Nr. 81 1 Tag p. o. an brauner Herzatrophie und Lebermetastasen. Von 2 Patientinnen (Nr. 17 u. 43) blieb jede Nachricht aus. Es verbleiben demnach 92 Fälle. Von diesen entfallen auf die Zeit vor dem 1. October 1890 57, auf die Zeit nach dem 1. October 1890 35 Patientinnen.

Die folgende Tabelle stellt das Operationsresultat in diesen beiden Perioden übersichtlich nebeneinander. Unter I ist die Zahl derjenigen Patientinnen angegeben, welche ohne Localrecidiv noch leben und

*) Derselben Meinung ist z. B. Watson Cheyne; cf. Lancet 15. Febr. 1896. p. 400. Spalte 2.

gesund sind, oder welche ohne Localrecidiv nach Ablauf von 3 Jahren an intercurrenten Krankheiten gestorben sind. Unter II der Tabelle sind die Patientinnen angeführt, welche ohne Localrecidiv gestorben sind, entweder an intercurrenten Krankheiten vor Ablauf von 3 Jahren oder infolge des Carcinoms. In Abschnitt III sind I und II zusammengefasst, woraus sich die Zahl aller derer ergiebt, die nach der ersten Operation ohne locales Recidiv geblieben sind. Es sollten, wie auch Rotter*) und Watson Cheyne[26]) es verlangen, allein nach diesem Gesichtspunkte, nach der Zahl der Localrecidive, die einzelnen Operationen und Operationsmethoden beurtheilt werden. Denn nur die Localrecidive können bekämpft werden, gegen innere Metastasen wird auch die umfassendste Operation machtlos sein. Unter IV endlich sind die Localrecidive verzeichnet. Drei der Patientinnen, bei welchen ein Localrecidiv auftrat, sind durch eine Nachoperation noch zur Heilung gelangt (Rubrik V). Die alte Unterscheidung in locale und regionäre Recidive haben wir mit voller Absicht fallen lassen. Es ist doch heutzutage kein Zweifel darüber mehr, dass irgendwelche Recidive, die nach der Operation einer Krebsgeschwulst eintreten, mögen sie direkt in der Operationsnarbe, in deren näherer oder weiterer Umgebung, oder weit entfernt von dem Sitze des Primärtumors auftreten, mögen sie früh oder spät, vielleicht erst nach Jahren, in Erscheinung treten, immer durch das weitere Wachsthum von Krebszellen entstanden sind, welche durch die Operation nicht entfernt wurden oder entfernt werden konnten. Unser Bestreben muss es sein, dort, wo wir operiren, den Krebs auszurotten. Die Statistik soll feststellen, inwieweit dieses Bestreben von Erfolg gekrönt ist. Als Localrecidiv wurden also alle Recidive angesehen, die an einer Stelle entstanden, wo operirt wurde, d. i. in der Narbe und deren weitester Umgebung, einschliesslich der Achselhöhle und Unterschlüsselbeingrube bis zur Clavicula hinauf. Wurde die Fossa supraclavicularis ausgeräumt, so wurden die in derselben auftretenden Recidive auch als Localrecidive bezeichnet, war aber die Ausräumung nicht ausgeführt, so waren auch die Recidive in derselben keine Localrecidive. Ebenso wurden, um ja nicht Schönfärberei zu treiben, in diese Rubrik, als Localrecidiv, auch jene Fälle eingereiht, in denen die Patientinnen an unbekannter Todesursache gestorben sind*), in gleicher Weise, wie dies auch in

*) Rotter (Berl. klin. Wochenschr. 1896. Nr. 4 u. 5) setzt diese ausser Rechnung. Bei uns handelt es sich um 9 Patientinnen, von diesen starb Nr. 20 7 Jahre p. op. an „Brustkrankheit", Nr. 9 2 Jahre p. op., Nr. 4 nach 1 Jahre, Nr. 2 u. 18 nach 6, bezw. 5 Monaten. Bei Nr. 22, 55, 74, 76 ist das Todesdatum unbekannt.

anderen Statistiken geschehen ist. Unter V endlich sind die Recidivoperationen zusammengestellt. Lassen wir nun die Tabelle folgen:

Tabelle A.

	Vor 1. Octbr. 1890 57 Fälle	Nach 1. Octbr. 1890 35 Fälle
I. Ohne Localrecidiv		
a) leben und sind gesund 3 Jahre p. op. und länger . .	13*)	10
b) starben an intercurrenten Krankheiten 3 Jahre p. op.	1	—
	14	10
In Procenten	24,5	28,6
II. Ohne Localrecidiv		
a) starben an intercurrenten Krankheiten früher als 3 Jahre p. op.	—	1
b) starben an inneren Metastasen	9 = 15,8%	9 = 25,7%
c) starben an Recidiv der Fossa supraclavicularis (wenn diese nicht ausgeräumt war)	1	1
	10	11
In Procenten	17,5	31,4
III. Insgesammt blieben ohne Localrecidiv nach der 1. Operation		
Summe von I und II	24	21
In Procenten	42,1	60,0
IV. Localrecidiv		
trat auf a) in der Operationsgegend am Thorax	21	9
b) in der Axilla	2	1
c) in der Fossa supraclavicularis (wenn sie ausgeräumt war)	—	1
d) ohne nähere Angabe des Ortes	3	1
An unbekannter Todesursache starben	7	2
	33	14
In Procenten	57,9	40,0
V. Recidivoperationen		
wurden ausgeführt	6	4
Davon dauernd geheilt:		
nach der 1. Recidivoperation	2**)	—
" " 2. " "	1	—

Wie sich aus der Tabelle ergiebt, ist nach Anwendung der radicaleren Operationsmethode L. Heidenhain's an der hiesigen Klinik, was die localen Recidive anbetrifft, ein Fortschritt von 17,9 Proc. nachzuweisen. Es muss aber bemerkt werden, dass auch schon vor

*) Dazu noch 3 Dauerheilungen nach Recidivoperationen = 5,3 Proc.

**) Durch den Hausarzt operirt bei Nr. 5.

dem 1. October 1890 vielfach die oberen Schichten des Musc. pectoralis durch das Abziehen der Mamma mit der Unterlage, mit entfernt wurden. Dass trotz der radicaleren Operationsmethode noch 40 Proc. Localrecidive zu verzeichnen sind, hängt offenbar damit zusammen, dass das Material, welches hier zur Operation gelangt, ein ausserordentlich ungünstiges ist, wie schon oben erwähnt.

Es stellt sich nach obiger Tabelle die Heilungsziffer vor 1890 bei uns auf 17 : 57 = 29,8 Proc., wenn man, wie selbstverständlich, die durch Recidivoperationen geheilten drei den gleich durch die erste Operation geheilten 14 Kranken zuzählt. Durch das radicalere Verfahren wurden geheilt 10 von 35 = 28,5 Proc., also 1,3 Proc. weniger! Und dieser geringere Erfolg trat ein bei einem Herabgehen der örtlichen Recidive um 17,9 Proc.! Das ist nur erklärbar dadurch, dass die hier zugehenden Kranken zum grossen Theile sich in einem Zustande befinden, bei welchem eine dauernde Hilfe durchaus unmöglich ist. Starben doch (vgl. Tab. A, II b) an inneren Metastasen ohne locales Recidiv vor 1890 von 57 Patientinnen 9 = 15,8 Proc., nach 1890 von 35 Kranken 9 = 25,7 Proc.

Die Nachrichten, welche in jüngster Zeit von Halsted[8]), Rotter[9]) und Cheyne[26]) vorliegen, die sämmtlich nach dem Vorschlage L. Heidenhain's und unter dem Einflusse seiner pathologisch-anatomischen Untersuchungen operirt haben und technisch genau so verfahren sind, wie es hier geschieht, lauten bei Weitem günstiger. Leider sind noch nicht alle der von diesen Autoren publicirten Fälle 3 Jahre lang beobachtet worden, jedoch sind für die nachfolgende Tabelle nur solche verwerthet worden. Dieselbe stellt alle Fälle zusammen, die nach der neueren Methode operirt und veröffentlicht wurden.

Tabelle B.

Nach L. Heidenhain operirt und 3 Jahre oder länger beobachtet.

	Zahl der radical operirten Fälle	Ohne Localrecidiv		Localrecidive traten auf
		geheilt	gestorben	
Halsted	10	4	2	4*)
Rotter	10	6	2	2
Cheyne	21	12	6	3
Helferich seit 1. October 1890	35	10	11	14
Summa	76	32	21	23
In Procenten	—	42,1	27,6	30,3
		69,7		

*) Davon eins in der anderen Brust.

Das beste Operationsresultat haben also Cheyne und Rotter zu verzeichnen, welche über die Hälfte ihrer Patientinnen dauernd, im Sinne Volkmann's, geheilt haben und nur in 1/7, bezw. 1/5 der Fälle nach der Operation Localrecidive beobachteten. Aber auch die Durchschnittszahlen der vorstehenden Tabelle geben bedeutend bessere Werthe, als sie in früheren Statistiken zu verzeichnen waren. Schon bezüglich der Dauerresultate ist dies der Fall. Diese betrugen bei:

v. Winiwarter-Billroth . . .	4,7 Proc.,	damals eine noch nicht dagewesene Heilungsziffer.	
v. Esmarch	11,5 =		
v. Volkmann	17,8 =		
Küster	21,5 =	Mittel 21,2 Proc.	
König	23,0 =		
v. Bergmann	32,3 =		
Durchschnittszahl von Halsted, Rotter, Cheyne, Helferich seit 1. October 1890 . .	42,1 =		

Noch auffälliger wird dieser Unterschied, wenn die Zahl der localen Recidive in früheren Statistiken mit den Zahlen der Tabelle B verglichen werden. Nach der Sammelstatistik von S. Gross ergeben die besten Statistiken im Durchschnitte 66,8 Proc. Localrecidive; die Durschschnittszahl von Halsted, Rotter, Cheyne und Helferich ergiebt dagegen nur 30,3 Proc., also weniger als die Hälfte, und hierauf möchten wir das grösste Gewicht legen, denn nicht die Zahl der Dauerheilungen, sondern die Zahl der ausgebliebenen Localrecidive spricht, wie schon oben ausgeführt, für die Vortheile einer Operationsmethode.

Um einen besseren Ueberblick über die Verhältnisse bezüglich der Dauerheilungen und Localrecidive gegen früher zu erhalten, habe ich aus den günstigsten früheren Statistiken, denen von Hildebrand (König)[23] und von Eichel (v. Bergmann)[24], die 3 Jahre und länger beobachteten Fälle ausgezogen*), sie in derselben Weise gruppirt und nach denselben Gesichtspunkten geordnet, wie in den beiden vorhergehenden Tabellen, und zugleich diejenigen Fälle eingeschaltet, die an der hiesigen Universitätsklinik vor dem 1. October 1890 operirt wurden. Danach ergiebt sich:

*) Die Zahlen, welche diese Statistiken ergaben, konnten zu einem Vergleiche nicht verwerthet werden, weil nicht alle Fälle 3 Jahre beobachtet waren, und auch die Auffassung betreffs des Localrecidivs eine andere ist. Von Hildebrand sind die Fälle bis Juli 1883 und von Eichel die bis 15. Juli 1884 herangezogen.

	Zahl der verwerthbaren Fälle	Ohne Localrecidiv geheilt	Ohne Localrecidiv gestorben	Localrecidiv trat auf
König	91	18*)	20	53**)
v. Bergmann	45	13	9	23
Helferich vor 1. October 1890	57	14*)	10	33**)
Summa	193	45	39	109
In Procenten	—	23,3	20.2	56,5
Tabelle B	—	42,1	27,6	30,3
Differenz	—	18,8	7,4	26,2
		26,2		

Unter Hinzurechnung von je 3 Fällen von König und Helferich, welche nach Recidivoperationen geheilt blieben, stellt sich die gesammte Heilungsziffer auf 51 : 193 = 26,4 Proc., die Besserung der Erfolge gegen früher auf 15,7 Proc.

Ziehen wir das Facit, so ergiebt sich, dass die operative Therapie des Brustkrebses seit 1889 einen grossen Fortschritt gemacht hat. Die Dauererfolge sind gegenüber den günstigsten früheren Statistiken im Durchschnitte um 15,7 Proc. gestiegen, die Zahl der Localrecidive ist um 26,2 Proc. geringer geworden.

*Krankengeschichten der Fälle, in denen das Fett der Achselhöhle mikroskopisch untersucht wurde.****)

I. Fr. Gabrecht, 48 Jahre alt, operirt 6. Juli 1895. — Anamnese: 8 Kinder, gut menstruirt, bemerkte seit Frühjahr Tumor der linken Mamma, führt ihn zurück auf Druck der Faust gegen die linke Mamma beim Tragen von Säcken. — Status: Pat. klein, schmächtig, graciler Knochenbau, mässige Musculatur und Fettpolster. Beide Brüste atrophisch. In der linken Mamma ein grösserer und zwei kleinere Tumoren, derb und scharf begrenzt. Mamilla eingezogen, oberer Theil des Warzenhofes etwas derber als der untere und als der der rechten Mamma. Tumor gegen Pectoralis verschieblich. In der linken Achselhöhle bilden verwachsene Drüsen ein umfangreiches Drüsenpacket. Fossa supraclav. sin. enthält fühlbare Drüsen, eine davon erbsengross. — 13. März 1896: Ohne Localrecidiv allgemeine Carcinomatose, Magencarcinom, Schmerzen in Leber- und Nierengegend.

*) Drei Dauererfolge nach Recidivoperationen nicht mit gerechnet.

**) Einschliesslich dreier Fälle, wo erst nach einer Recidivoperation Heilung eintrat.

***) Die Krankengeschichten der 98 radical operirten Fälle habe ich auf Vorschlag von Herrn Geheimrath Helferich nicht veröffentlicht, jedoch wird Einsicht in dieselben jederzeit gern gestattet.

II. J. Brendemühl, 72 Jahre alt, operirt 31. Juli 1895. — Anamnese: Keine Kinder. Seit Februar 1895 eine Verhärtung der rechten Brust. Seit einiger Zeit stechende Schmerzen und Spannung in der Achselhöhle. — Status: Im unteren äusseren Quadranten der rechten Mamma ist die Haut eingezogen und mit dem darunter liegenden hühnereigrossen Tumor fest verwachsen, nach der Achselhöhle ziehend ein derber Strang, in ihm eine bohnengrosse Drüse. — Lebt März 1896 recidivfrei.

III. O. Barkow, 53 Jahre alt, operirt 2. August 1895. — Anamnese: Nach Bauchfellentzündung vor 2 Jahren bemerkte Pat. Einziehung der linken Brust. Stoss oder Druck gegen Brust nicht erinnerlich. — Status: Kräftige Patientin. Haselnussgrosser Defect an der linken Mamma nach aussen von der eingezogenen Mamilla. Um den Defect Infiltration. Tumor gegen Pectoralis verschieblich. Achseldrüsen klein, nur vereinzelt fühlbar. Fossa supraclav. frei. — Typische Operation mit Entfernung des ganzen Pectoralis. — Mikroskop.: Scirrhus.

IV. M. Hadrat, 42 Jahre alt, operirt 6. August 1895. — Anamnese Pat. hat vor 3 Wochen knollige Anschwellungen der rechten Mamma bemerkt. Seit 14 Tagen Achseldrüsen fühlbar. 8 mal geboren, 7 mal gestillt. — Status: Schwächliche Patientin, je ein Tumor im inneren unteren und äusseren unteren Quadranten, von diesen ausstrahlend infiltrirte Partien in das fettarme Mammagewebe, gegen Pectoralis verschieblich, deutliche Achseldrüsen. Fossae infra- und supraclaviculares frei. — März 1896 recidivfrei.

V. E. Krüger, 29 Jahre alt, operirt 15. November 1895. — Anamnese: Seit 4 Jahren erst langsam, zuletzt schnell gewachsener Tumor der Mamma bemerkt. — Status: Grosse, zart gebaute Frau, Brüste etwas herabhängend. In dem lateralen Sector der linken Brust faustgrosser Tumor, durch eine Rinne in 2 Knoten getrennt, ziemlich hart und höckerig, mit Pectoralis verwachsen, Haut gut verschieblich. Zahlreiche Achseldrüsen, Drüsen in beiden Reg. supraclav. von Erbsen- bis Bohnengrösse. — Mikroskop.: Ein Tumor Carcinom, der andere eine mit bräunlichem Inhalte gefüllte Cyste, deren Wandung carcinomatös.

VI. M. Fürstenau, 45 Jahre alt, operirt 25. November 1895. — Anamnese: 2 Partus, Menses regelmässig. Bemerkte vor einigen Monaten Spannungsgefühl in der rechten Mamma, bald darauf auch harten Knoten, der schnell wuchs. — Status: Gesunde, kräftige Frau. In der rechten Brust beinahe mannsfaustgrosser, harter, höckeriger, mit Haut verwachsener Tumor, gegen Pectoralis verschieblich. Achseldrüsen bis hoch hinauf angeschwollen.

VII. Z. Schmidt, 56 Jahre alt, operirt 21. December 1895. — Anamnese: Bemerkte vor 8 Wochen kleinen, schmerzhaften Knoten der linken Brust. Keine Geburten, kein Trauma, keine Mastitis. — Status: Mittlerer Ernährungszustand, Herzdilatation, Herztöne unrein. Im unteren äusseren Quadranten der linken Mamma derber, auf Druck schmerzhafter Tumor, auf Pectoralis verschieblich. Haut frei, Warze nicht eingezogen, Axillardrüsen deutlich geschwellt. — April 1896 recidivfrei.

VIII. Frau Gottschalk, 58 Jahre alt, operirt 20. December 1895. — Anamnese: Hereditär nicht belastet. 6 Partus, keine Mastitis, kein

Trauma. Vor 3 Wochen stechende Schmerzen in der linken Mamma, damals Knoten bemerkt. — Status: Mässiger Ernährungszustand, Hautfarbe blass, leichter Bronchialkatarrh. 1. Herzton unrein, Puls unregelmässig, öfter aussetzend. Rechte Mamma grösser als linke. Warze normal. Im Gewebe flacher, derber Tumor, schwer gegen Drüsengewebe abgrenzbar. Druck wenig schmerzhaft. Tumor verschieblich, einzelne Achseldrüsen infiltrirt, nicht schmerzhaft.

Literatur.

1. L. Heidenhain, Ueber die Ursachen der localen Krebsrecidive nach Amputatio mammae. v. Langenbeck's Archiv. Bd. XXXIX.
2. Stiles, Harold J., Contribution to the surgical anatomy of the breast etc. Edinburgh Journ. 1892. June, July.
3. Volkmann, Beiträge zur Chirurgie. S. 320 ff.
4. Sappey, Traité d'anatomie. T. II. p. 289.
5. H. Rieffel, De quelques points relatifs aux recidives et aux généralisations des cancers du sein chez la femme. Paris 1890.
6. König, Verhandlungen der deutschen Gesellschaft für Chirurgie 1888.
7. Winter, Ueber Impfrecidive. Zeitschr. f. Geburtsh. u. Gynäk. Bd. XXVII.
8. Halsted, John Hopkins Hosp. Reports. Vol. IV. No. 6.
9. Rotter, Berliner klin. Wochenschr. 1896. Nr. 4 u. 5.
10. Gussenbauer, Verhandlungen der deutschen Gesellschaft f. Chirurgie. 1888. I. S. 8.
11. Rydygier, Wiener klin. Wochenschr. 1896. Nr. 5.
12. v. Volkmann's Sammlung klin. Vorträge.
13. Gussenbauer, Ueber die Entwicklung der secundären Lymphdrüsengeschwülste. Prager Zeitschr. f. Heilkunde. 1881. Bd. II. S. 17 ff.
14. H. Schmid, Zeitschr. f. Chirurgie. 1887.
15. Orth, Patholog. Anatomie. 1887. S. 74.
16. Seidler, Ueber Carcinoma mammae. Diss. Greifswald 1888.
17. Gropler, Ueber Carcinoma mammae. Diss. Greifswald 1890.
18. Drewitz, Ueber die Fälle von Carcinoma mammae etc. Diss. Greifswald 1893.
19. Haase, Ueber die Operation des Brustkrebses. Diss. Greifswald 1893.
20. Bernauer, Ein Beitrag zur Kenntniss der embolischen Geschwulstbildung. Arbeiten aus dem patholog. Institute Göttingen. S. 172.
21. Frank, Beitrag zur Lehre von der Metastasenbildung beim Carcinom. Diss. Erlangen 1893.
22. Hettinger, Ein Beitrag zur pathologischen Anatomie des Parotistumors. Diss. Würzburg 1892.
23. Poulsen, Die Geschwülste der Mamma. v. Langenbeck's Archiv. Bd. XLII. S. 593.
24. Eichel, Statistik der . . . primär operirten Mammacarcinome. Diss. Berlin 1887.
25. Hildebrand, Deutsche Zeitschr. f. Chirurgie. 1887.
26. Watson Cheyne, The objects and limits of operations for cancer. Lancet. 1896. 15. Febr. p. 399: Cancer of the breast.

Lebenslauf.

Verfasser dieser Arbeit, Karl Ernst Johannes Joerss, evang. Confession, wurde am 18. Febr. 1873 als Sohn des Tischlermeisters H. Joerss zu Arnswalde geboren. Er besuchte die Volks- und Mittelschule seiner Vaterstadt und von Ostern 1887 ab das Stadtgymnasium zu Stettin, wo er Ostern 1892 das Abiturientenexamen bestand. Ostern 1892 bezog er die Universität Würzburg, und bestand dortselbst Ostern 1894 das tentamen physicum. Seit dieser Zeit studiert Verf. in Greifswald, wo er im S. S. 94 als Einj.-Freiwilliger diente, und am 24. Jan. 1896 das tentamen rigorosum bestand.

Während seiner Studienzeit hörte Verf. die Vorlesungen und Kurse nachfolgender Herren Professoren und Docenten:

In Würzburg:

A. Fick, R. Fick, Hantsch, Heidenhain, v. Kölliker, v. Lenhóssek, Reubold, Röntgen, v. Sachs, Semper, Wisclicenus, Wegele.

In Greifswald:

Arndt, Beumer, Busse, Enderlen, Grawitz, L. Heidenhain, Helferich, Hoffmann, Krabler, Löffler, Mosler, Peiper, Pernice, v. Preuschen, O. Schirmer, Schulz, Strübing.

Allen diesen hochverehrten Lehrern sei mein verbindlichster Dank ausgesprochen, ganz besonders den Herren Geh.-Rat. Pernice, Geh.-Rat. Mosler, Geh.-Rat. Helferich, Prof. Grawitz und Prof. O. Schirmer, an deren Kliniken resp. Instituten ich Volontair sein durfte.

Thesen.

I.

Bei der Operation des Brustkrebses sollte stets der Sternalteil des musc. pectoralis major mit entfernt werden.

II.

Bei der Rachendiphtherie muss neben der Serum-Therapie eine energische Local-Behandlung stattfinden.

III.

Die Bildung von Narbengewebe geschieht dadurch, dass Zellen des Granulationsgewebes sich in Intercellularsubstanz umwandeln.